

症例報告

大腸癌に対する5-FU・アイソボリン療法で効果が認められた2例

三宅 講太郎¹⁾, 安藤 道夫²⁾, 喜多 良孝²⁾, 橋本 崇代²⁾
 三宮 建治²⁾, 櫛田 俊明²⁾, 佐木川 光²⁾, 島田 光生¹⁾

¹⁾ 徳島大学大学院ヘルスバイオサイエンス研究部器官病態修復医学講座臓器病態外科学分野

²⁾ 徳島県厚生農業協同組合連合会阿南共栄病院外科

(平成16年6月28日受付)

(平成16年7月13日受理)

直腸癌の2例に対し、アイソボリンを用いた5-FU・アイソボリン療法を術後に行い、良好な結果を得たので報告する。症例1は60歳の女性。平成6年、直腸癌に対し、低位前方切除術を施行した。平成9年、肺転移を認め、右肺部分切除術を施行した。平成12年、縦隔リンパ節転移、CEA値の上昇を認め、5-FU・アイソボリン療法を施行し、縦隔リンパ節の縮小とCEA値の正常化を認めた。症例2は75歳の女性。平成12年、多発肺転移を伴う直腸癌に対し、低位前方切除術、子宮摘出術を施行した。術後、肺転移に対して5-FU・アイソボリン療法を施行し、術前に認められた肺腫瘍の縮小とCEA値の低下を認めた。

5-FU・アイソボリン療法は進行大腸癌に有用な化学療法と思われ、今後、進行大腸癌に対する有効性の再確認や奏功期間を延長させるための工夫などを一層進めていく必要がある。

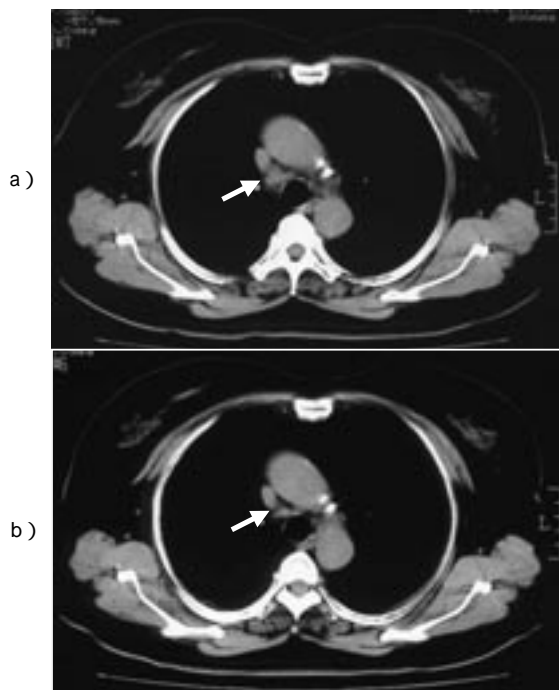
近年、5-fluorouracil(以下5-FU)のbiochemical modulationについてさまざまな薬剤が研究されてきている。特にleucovorin(5-CHO-THF, 以下LV)との併用では欧米においては結腸、直腸癌に対して毎週投与方法¹⁾、5日間連投法²⁾で40%前後の高い奏功率が報告されている。今回、われわれは直腸癌の2例に対し、LVの活性型である ℓ -LV(以下アイソボリン)を用いた5-FU・アイソボリン療法を術後に行い、良好な結果を得たので、若干の文献的考察を加えて報告する。

症例

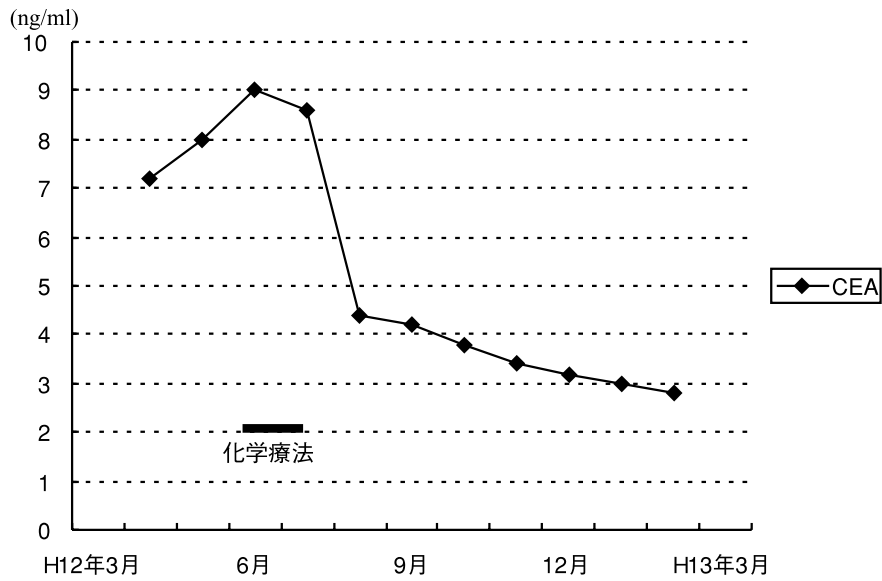
症例1：60歳，女性

現病歴：平成6年6月1日に直腸癌の診断にて低位前

方切除術を施行した(RaRs, 2型, 4.5×4.0cm, H₀, P₀, mod. diff. adenocarcinoma, ss, ly₂, v₀, r())。術後、5-FU 200mg/日を経口投与し、経過観察中であった。平成9年12月8日、転移性肺腫瘍に対し、右肺部分切除術を施行した。術後、5-FU 400mg/日を投与し経過観察中であった。平成12年3月、縦隔リンパ節転移を認め(図1a)、CEAも上昇したため、同年6月より、5-FU・アイソボリン療法を開始した(5-FU 870mg, アイソボリン350mg)。1クール目の5回終了時にGrade3の下痢と食欲低下を認めたため中止した。同年8月の胸部CTで



(図1a,b) 胸部CT 症例1
 (a)気管前面に約2cm大のややlow densityなmassを認める。
 (b)気管前面のmassは著明に縮小している。



(図2) 臨床経過 症例1
化学療法により CEA 値の正常化を認めた。

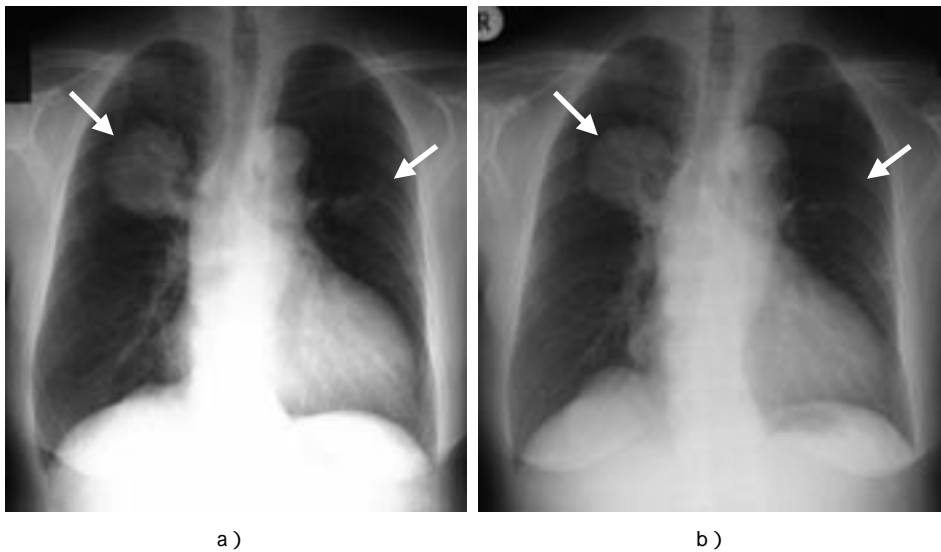
縦隔リンパ節の縮小 (図1b) と CEA 値の正常化 (図2) を認めた。

症例2 : 75歳, 女性。

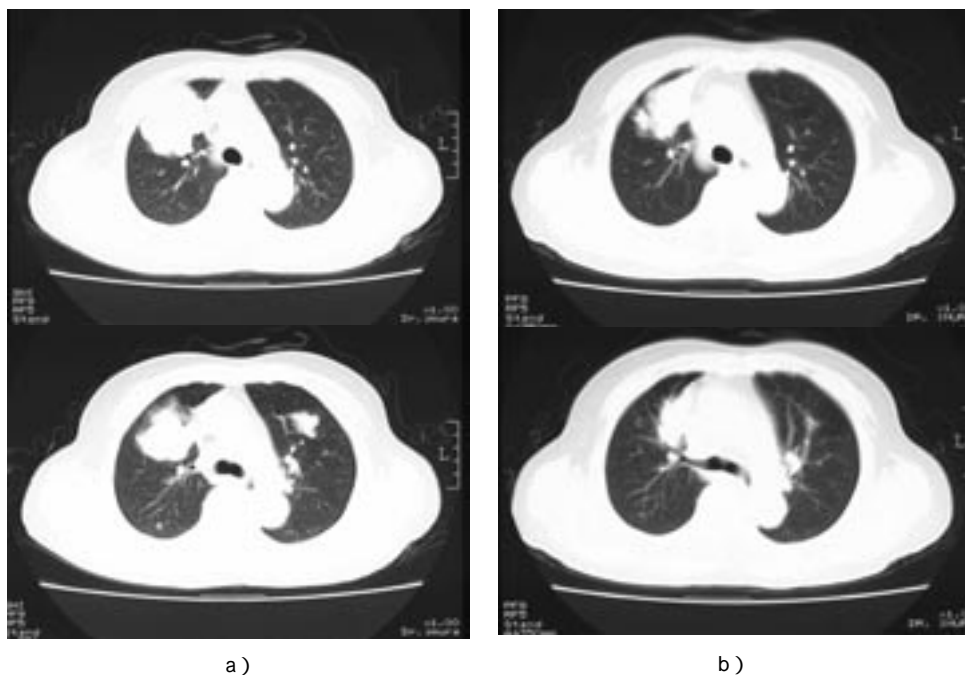
現病歴 : 平成12年6月29日に多発肺転移を伴う直腸癌の診断にて低位前方切除術, 子宮摘出術を施行した (Ra, 3型 6.0×5.0cm, H₀, P₀, M(+)) mod. diff. adenocarcinoma, a₁, ly₂, v₁, n₁(+))。同年7月25日, 肺転移に対して5-FU・アイソボリン療法開始を開始した(5

FU500mg, アイソボリン250mg)。1クール施行後, 外来で化学療法を継続した。

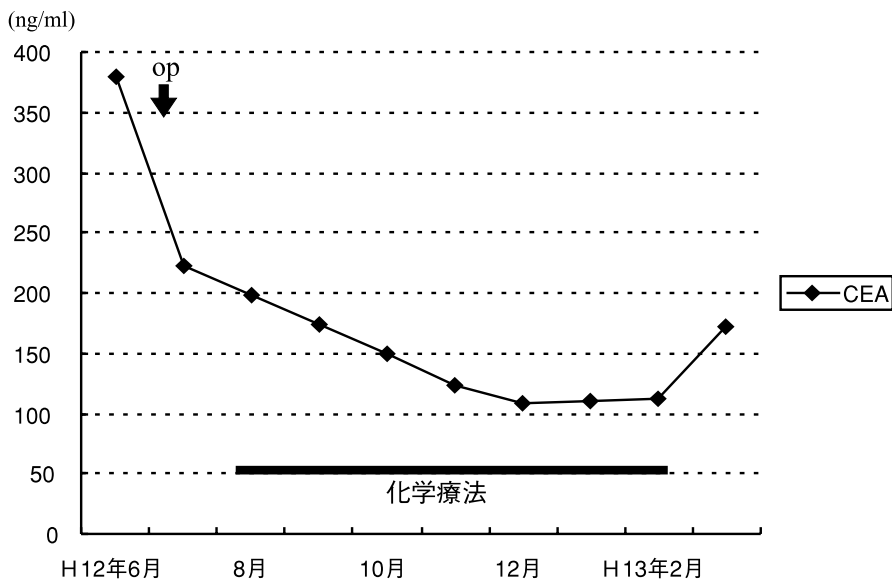
外来で2クール終了後, 胸部CTで術前に認められた右肺腫瘍は2/3に縮小し, 左肺腫瘍はほぼ消失した (図3, 4)。CEA値は379.4から109.0に低下した (図5)。



(図3a, b) 胸部単純X線写真 症例2
(a) 右肺S3に6cm大, 左肺S3に2.5cm大の腫瘍陰影を認める。
(b) 右上葉の腫瘍は軽度縮小しており, 左上葉の腫瘍にも著明な縮小が認められる。



(図4 a, b) 胸部CT 症例2
 (a)右肺S3に6 cm 大の腫瘍を認め、腫瘍は胸壁に接している。左肺S3に2.5 cm 大の腫瘍陰影を認める。
 (b)右肺S3の腫瘍は5 cm 大に縮小しており、その他の腫瘍も縮小している。



(図5) 臨床経過 症例2
 術後の化学療法により CEA 値は379.4から109.0に低下した。

考 察

5-FUの主たる抗腫瘍効果は5-FUの代謝産物である5-fluorodeoxyuridine monophosphate(以下FdUMP)がthymidylate synthase(以下TS)の活性を抑制することにより、DNA合成を阻害することによって発揮される。

一方、細胞内の還元型葉酸の濃度増加は5-FUによるTSの抑制を促進することが知られている。この5-FUの効果増強作用はFdUMPと葉酸の誘導體である5,10-methylene tetrahydrofolate(5,10-CH₂FH₄)とTSの三者が安定な複合体を形成するためである^{3,5)}。またLVにはd体とl体の光学異性体があるが、生物活性はl

体のみであり, 5-FU の効果増強となる CH_2THF は ℓ -LV により作られることから, ℓ -LV が開発された。これらのことより, 5-FU・アイソボリン併用療法は, 5-FU の本来有する RNA 障害による殺細胞効果に加え, さらにアイソボリンを投与することにより TS 阻害をも強く引き起こし, DNA 合成阻害による殺細胞効果を上乘せした治療方法といえる。

今回, われわれの症例においては, 術前, 術後にみられた多臓器での転移巣は著明に縮小しており, 腫瘍マーカーの低下も認められた。また, 5-FU・アイソボリン療法の主たる副作用は下痢, 白血球減少, 血小板減少であり, われわれの症例においても, 1例に Grade 3 の下痢と食欲低下を認めたため, 化学療法を中止したが, 投薬中止後, 症状の改善が認められた。

以上, 5-FU・アイソボリン療法は下痢, 白血球減少, 血小板減少に注意して投与を行えば, 比較的安全で, 進行大腸癌に有用な化学療法と思われる。今後, 進行大腸癌に対する有効性の再確認や奏功期間を延長させるための工夫などを一層進めていく必要がある。

結 語

直腸癌術後の2例に対し, 5-FU・アイソボリン療法を行い, 良好な結果を得たので, 若干の文献的考察を加えて報告する。

文 献

- 1) Petrelli, N.P., Herrera, L., Rustum, Y., Burke P., *et al.*: A prospective randomized trial of 5-fluorouracil versus 5-fluorouracil and high-dose leucovorin versus 5-fluorouracil and methotrexate in previously untreated patients with advanced colorectal carcinoma. *J. Clin. Oncol.*, 5 : 1559-1565, 1987
- 2) Machover, D., Goldschmidt, E., Chollet, P., Metzger G., *et al.*: Treatment of advanced colorectal and gastric adenocarcinoma with 5-fluorouracil and high-dose folinic acid. *J. Clin. Oncol.*, 4 : 685-696, 1986
- 3) Ullman, B., Lee, M., Martin, D.W.Jr., Santi, D.V.: Cytotoxicity of 5-fluoro-2'-deoxyuridine: requirement for reduced folate cofactors and antagonism by methotrexate. *Proc. Natl. Acad. Sci., USA*, 75 : 980-983, 1978
- 4) Evans, R. M., Laskin, J. D., Hakala, M. T.: Effect of excess folate and deoxyinosine on the activity and site of action of 5-fluorouracil. *Cancer Res.*, 41 : 3288-3295, 1981
- 5) Rustum, Y.M., Trave, F., Zakrzewski, S.F., Petrelli, N., *et al.*: Biochemical and Pharmacologic basis for potentiation of 5-fluorouracil action by leucovorin. *NCI Monographs*, 5 : 165-170, 1987

Two cases of colon cancer treated with 5-FU and isovorin

Kotaro Miyake¹⁾, Michio Ando²⁾, Yoshitaka Kita²⁾, Takayo Hashimoto²⁾, Kenji Sannomiya²⁾, Toshiaki Kushida²⁾, Hikari Sakikawa²⁾, and Mitsuo Shimada¹⁾

¹⁾*Department of Digestive and Pediatric Surgery, Institute of Health Biosciences, The University of Tokushima Graduate School, Tokushima, Japan ; and* ²⁾*Department of Surgery, Anan Kyoei Hospital, Tokushima, Japan*

SUMMARY

We report 2 cases of rectal cancer responding to postoperative chemotherapy with 5-fluorouracil and isovorin. Case 1: A 60 years-old woman underwent low-anterior resection for rectal cancer in 1994 and partial right lung resection for metastatic lung cancer in 1998. She underwent chemotherapy with 5-fluorouracil and isovorin for mediastinal lymph node metastasis and high score of serum CEA in 2000. After the chemotherapy, the lymph node shrank and serum CEA normalized. Case 2: A 75 years-old woman underwent low-anterior resection and hysterectomy for rectal cancer with multiple lung metastasis in 2000. She underwent postoperative chemotherapy with 5-fluorouracil and isovorin for metastatic lung cancer. The lung tumor shrank and serum CEA decreased.

Chemotherapy with 5-fluorouracil and isovorin seemed to be effective for advanced colon cancer. We should reconfirm the effectiveness and improve the directions for use.

Key words : colon cancer, 5-FU, isovorin