
原 著 (第15回若手奨励賞受賞論文)

徳島大学病院脳卒中センターに搬送された rt-PA 静注療法の“Drip and Ship”症例における検討

布村 俊幸^{1,2)}, 兼松 康久³⁾, 山上 圭^{1,4)}, 西 京子¹⁾³⁾, 山本 雄貴⁴⁾,
山本 伸昭⁴⁾, 安積 麻衣³⁾, 西山 徹³⁾, 鹿草 宏³⁾, 山口 泉³⁾,
吉岡 正太郎³⁾, 里見 淳一郎³⁾, 永廣 信治³⁾

¹⁾徳島大学病院卒後臨床研修センター

²⁾同 脳卒中センター

³⁾徳島大学 脳神経外科

⁴⁾同 神経内科

(平成28年7月8日受付) (平成28年7月26日受理)

2012年8月にわが国で recombinant tissue plasminogen activator (rt-PA) 静注療法の治療開始時間が3時間から4.5時間以内へ延長された。近年、遠隔地病院と脳卒中緊急治療が可能な施設間で脳卒中専門医指示下に行われる“Drip and Ship”法の有効性が報告されている¹⁾。この度、2013年6月~2015年11月の間に、徳島大学病院脳卒中センター (Stroke Care Unit: SCU) に“Drip and Ship”法により搬送された16症例を対象とし、症例分析と治療法や予後などにつき検討したので報告する。rt-PA 投与による閉塞血管の再開通は5/12症例 (42%) に認め、rt-PA による再開通が得られなかった6症例に対し血管内治療が施され、3症例 (50%) に再開通を認めた。rt-PA 投与前と退院時で、NIHSS は平均8.4ポイントの著名な改善を認めた。代表症例では、rt-PA 投与前から退院時で NIHSS は26ポイントの改善を認めた。

“Drip and Ship”法は rt-PA 静注療法の地域格差をなくす安全かつ有効な手段であり、今後さらなる地域連携で徳島県の脳卒中医療に貢献できると考えられた。

はじめに

厚生労働省の人口動態調査 (2015年6月発表) によれば、脳卒中の死亡率は現在でも4位と上位であり、死亡患者数は11万人に及ぶ。介護が必要となった原因疾患として脳卒中は27%を占めており、患者だけではなく、家族にとっても治療による ADL の改善が望まれる。

近年、虚血性脳卒中の治療法は大きく変化しており、2012年8月に保険適応上、rt-PA 静注療法の適応が、従来の発症から治療開始までの時間が3時間以内であったものが4.5時間以内に延長された。しかし、rt-PA の投与と投与後の全身管理は脳卒中を専門とする施設での管理が推奨されており、遠隔地で発症した急性期脳梗塞患者に対する rt-PA 療法は、専門施設への搬送に時間を要することから、適応が4.5時間以内と拡大されても治療困難なことがある。また現在 rt-PA 療法の有効性は確立されているが、rt-PA の投与を行っても、閉塞血管の再開通を認めない rt-PA 療法抵抗性の症例が存在する。それらの症例に対し血管内治療の有効性を証明する報告が最近相次いでいる²⁻⁴⁾。しかしながら、血管内治療が

行える施設は限られており、徳島県では rt-PA 療法は可能であっても血管内治療を行えない施設が多数存在する。

これら rt-PA 療法の問題点を解決するため、遠隔地または、血管内治療を行えない施設で、rt-PA をまず投与し、その後、脳卒中を専門とする施設および血管内治療が可能な施設へ搬送する“Drip and Ship”法の有効性が近年報告されている。この“Drip and Ship”とは、まず、遠隔地の病院で rt-PA を開始 (Drip) し、投与開始後に脳卒中に対する集学的な管理・血管内治療が可能な施設へ搬送 (Ship) する方法である。

対象と方法

今回、2013年6月～2015年11月の間に、徳島大学病院脳卒中センター (Stroke Care Unit: SCU) に“Drip and Ship”法により搬送された16症例を対象とし、症例分析と治療法や予後などにつき検討した。評価方法として神経症状は脳卒中重症度評価スケール National Institutes of Health Stroke Scale (NIHSS) を用い (<http://melt.umin.ac.jp/nihss/nihssj-set.pdf>)、日常生活レベルの機

能評価として、modified Rankin Scale (mRS) を用いた (表1)。

結 果

当院脳卒中センターへの搬送方法は、救急車11症例、ドクターヘリ3症例、徳島県立中央病院と当院をつなぐメディカルブリッジ経由が2症例であった (表2)。全16症例のうち、症例5から症例10は“Drip and Ship”法により神経症状がNIHSSにて4点以上、8点以下の改善を認めた症例である。症例11から症例16は神経症状がNIHSSにて8点以上の劇的な改善を認めた症例であった。rt-PA 投与前と退院時を比較し、全症例のNIHSS

表1 modified Rankin Scale

modified Rankin Scale	
0	全く症候がない
1	症候はあっても明らかな障害はない
2	軽度の障害：身の回りのことは自力で可能
3	中等度の障害：介助は必要だが自力歩行可能
4	中等度から高度の障害：歩行などに介助必要
5	重度の障害：寝たきり
6	死亡

表2 Drip and Ship 症例の評価

症例	年齢	性別	発症から来院まで	分類	閉塞部位	血管内治療	再開通	t-PA投与前NIHSS	当院入院時NIHSS	退院時NIHSS	NIHSS改善	退院時mRS
1	82	M	4h20m	アテローム血栓性	—	—	—	8	5	7	1	4
2	84	F	3h	心原性	ICA	—	なし	17	15	—	—	6 (死亡)
3	78	F	4h15m	心原性	M2	—	あり	9	6	6	3	4
4	78	F	3h50m	心原性	ICA	—	あり	25	25	25	0	5
5	78	M	4h20m	心原性	M1	+	なし	20	20	13	7	5
6	64	M	5h10m	アテローム血栓性	ICA	+	あり	5	13	8	5	4
7	93	M	4h	心原性	M2	—	あり	18	18	11	7	5
8	97	F	4h20m	心原性	—	—	—	5	3	1	4	2
9	66	M	2h55m	アテローム血栓性	ICA	+	なし	13	13	5	8	4
10	65	M	3h20m	アテローム血栓性	ICA	+	あり	22	22	16	6	4
11	74	F	3h30m	アテローム血栓性	M1	+	なし	25	13	10	15	5
12	61	M	4h50m	アテローム血栓性	—	—	—	12	5	1	11	1
13	72	M	5h	心原性	ICA	+	あり	18	22	0	22	0
14	88	M	4h20m	アテローム血栓性	M1	—	あり	12	14	4	10	3
15	74	F	5h5m	心原性	—	—	—	14	4	0	14	1
16	69	F	3h40m	心原性	VA,BA	—	あり	30	14	4	26	3

ICA：内頸動脈，M：中大脳動脈，VA：椎骨動脈，BA：脳底動脈

は平均8.4ポイントの著名な改善を認めた。

主幹動脈閉塞を12症例に認め、rt-PA 投与による閉塞血管の再開通を5症例（42%）に認めた。rt-PA による再開通が得られなかった症例の内、6症例に対し血管内治療が施され、3症例（50%）に再開通を認めた。

機能予後に関しては、ADLが自立するまで（mRS 2点以上）に改善した症例は4症例（25%）であった（表3）。NIHSSにおいて著明な改善を認めたにもかかわらず、機能予後が不良な患者が大半であった理由の一つとして、大学病院に“Drip and Ship”される症例は内頸動脈閉塞症などの重症例が多いことが考えられた。“Drip and Ship”で症状が劇的に改善した代表例を提示する。

表3

rt-PA 投与による閉塞血管の再開通	5 / 12症例 (42%)
rt-PA 無効症例に対する血管内治療追加による再開通	3 / 6 症例 (50%)
経過良好症例 (退院時 mRS ≤ 2)	25%

症 例

症 例：69歳，女性

現病歴：14時30分頃，意識を失って倒れているところを夫が発見し，救急要請された。15時に県立海部病院に搬送された。海部病院到着時には，意識昏睡（JCS III-200），四肢麻痺を認め，NIHSS30点であった。頭部MRIにて脳底動脈閉塞による急性期脳梗塞と診断された。16時10分，発症から100分でrt-PAが投与開始され，救急車内で投与を続けながら搬送された。救急車内で意識改善傾向となり18時当院到着となる。

既往歴：高血圧，糖尿病，脂質異常症，高尿酸血症

来院時現症：Glasgow Coma Scale E3V3M4，両眼内転障害，軽度四肢筋力低下，運動失調，軽度構音障害を認め，NIHSSは14点であった。心電図は正常洞調律で，

心房細動を認めなかった。

経 過：海部病院で撮像されたMRI（図1）では，拡散強調画像（DWI）で右小脳半球に高信号領域を認めた。また，頭部MRAでは，脳底動脈の閉塞所見を認めた。当院到着後直ちに，脳底動脈閉塞に対する血管内治療を目的に脳血管撮影が施行された。脳血管撮影の結果，閉塞していた脳底動脈は再開通しており，血管内治療は行わず経過観察となった。rt-PA投与24時間後に当院で撮像された頭部MRI（図2）では，DWIで右小脳半球の脳梗塞像が明瞭化し，頭部MRAでは椎骨脳底動脈の良好な描出を認めた。入院後も症状は改善し，退院時には眼球運動障害，運動失調を認めるのみとなった（NIHSS 4点）。発症時から退院時までにNIHSSで26点の改善を認め，入院14日目に回復期リハビリテーション病院へ転院となった。

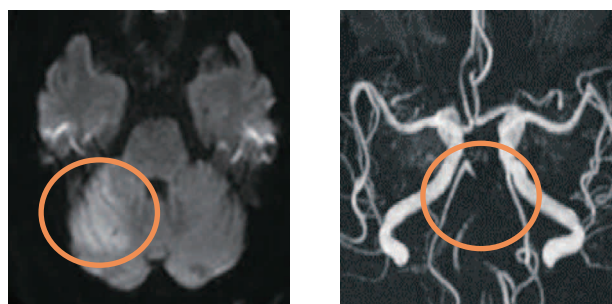


図1 海部病院来院時MRI所見
拡散強調画像で右小脳半球に高信号領域があり（図1左），MRAで椎骨脳底動脈は描出不良であった（図1右）。

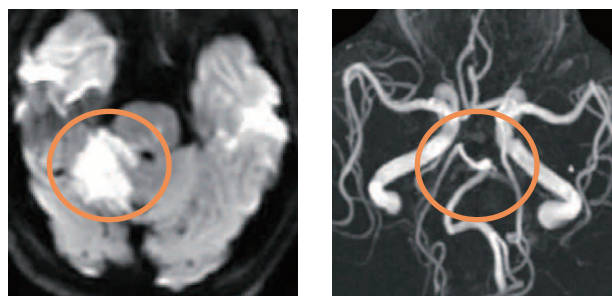


図2 当院rt-PA投与24時間後MRI所見
椎骨脳底動脈に再開通を認めたが（図2右），右小脳半球の脳梗塞像の明瞭化を認めた（図2左）。

考 察

“Drip and Ship”法の利点は、脳卒中に対する集学管理ができない遠隔地施設でも急性期脳梗塞患者に対し rt-PA 投与を可能にし、また rt-PA 療法で閉塞血管の再開通が得られなかった rt-PA 無効症例に対し、血管内治療を追加することができることにある。“Drip and Ship”法によりこれまで rt-PA 投与が諦められていた遠隔地や脳卒中専門施設以外に搬送された患者に最先端の脳卒中治療を行うことが可能となった。

rt-PA 投与に関しては、脳卒中発症から rt-PA 療法の開始が早いほど、死亡や症候性頭蓋内出血のリスクが低下し、退院時自立歩行や自宅退院の達成状況が良好であることが報告されている⁵⁾。“Drip and Ship”法で rt-PA 療法が施行された症例は、直接搬送後 rt-PA 療法が行われた症例に比べ、人工呼吸器施行率や院内死亡率に有意な低下を認め、肺炎や尿路感染症の合併症が減少することが報告されている。それに伴い入院期間の短縮、死亡率の低下が得られており、“Drip and Ship”法は安全かつ効果的な治療法であることが証明されている¹⁾。

最近のランダム化試験において前方循環の主幹動脈閉塞による虚血性脳卒中の患者では、発症から 6～8 時間以内に血栓回収などの血管内治療を加えるほうが rt-PA 静注療法を含む内科的治療単独に比べ、発症 90 日後の機能的予後が良好 (mRS 2 点以下) または非常に良好 (mRS 1 点以下) である割合が高いことが報告された⁶⁾。このように、最新の脳卒中治療では rt-PA 療法で閉塞血管の再開通が得られなかった rt-PA 無効症例に対し、血管内治療を追加することで、より良好な治療成績を得ることができることで意見の一致を認めている。しかしながら脳血管内治療が行える施設は限られており、行えない施設では、主幹動脈閉塞患者に rt-PA 投与後“Drip and Ship”法による血管内治療が行える施設への患者搬送が必須となる時勢になりつつある。

反面、“Drip and Ship”の課題も存在する。一つは遠隔地域では脳卒中専門医が不在であることが多く、不慣れな急性期脳梗塞の診断と、rt-PA 療法を行うことが躊躇される事である。その解決策として米国では、rt-PA 静注療法に対応して地域を単位とする Primary stroke center (PSC) の整備が進んでおり、その施行率の向上が達成されている。現在徳島大学病院脳卒中センターでは、スマートフォンなどのアプリ機能を用いた遠隔画像診断システムの構築に取り組んでいる。遠隔画像診断システムを用い、遠隔地の医師や救急救命士たちと、徳島大学病院脳卒中センターの脳卒中専門医が連絡をとり、頭部 CT や頭部 MRI 画像の送信、患者情報の共有化を可能とし、脳卒中専門医が不在の地域でも、急性期脳梗塞の診断が正確かつ安全に行えることを目指している。ドイツで施行された CT、簡易迅速血液検査、電子画像転送システムを装備した脳卒中対応救急車 (stroke emergency mobile unit : STEMO) の効果を検討する PHANTOM-S study では、STEMO は発症から rt-PA 療法までの時間を短縮し、発症後 1 時間以内での rt-PA 療法開始を増加させた⁷⁾。このことから遠隔画像診断システムによる脳卒中救急診療体制の構築により、“Drip and Ship”法のさらなる活用が行えると考えられる。

結 語

“Drip and Ship”法は、rt-PA 療法の地域格差をなくす、安全かつ有効手段である。今後遠隔画像診断システム等を用いることにより地域との連携を強め、徳島県の脳卒中医療の発展に貢献できると考えられる。

文 献

- 1) Wondwossen G, Tekle, Saqib A, Chaudhry, Ameer E, Hassan, Gustavo J, Rodriguez, *et al.*: Drip-and-Ship

- thrombolytic treatment paradigm among acute ischemic stroke patients in the United States. *Stroke*, 43 : 1971-1974, 2012
- 2) Bruce C.V. Campbell, Peter J. Mitchell, Timothy J. Kleinig, Helen M. Dewey, *et al.* : Endovascular therapy for ischemic stroke with perfusion-imaging selection. *N. Engl. J. Med.*, 372 : 1009-1018, 2015
 - 3) Mayank Goyal, Andrew M. Demchuk, Bijoy K. Menon, Muneer Eesa, *et al.* : Randomized assessment of rapid endovascular treatment of ischemic stroke. *N. Engl. J. Med.*, 372 : 1019-1030, 2015
 - 4) Olvert A. Berkhemer, Puck S.S. Fransen, Debbie Beumer, Lucie A. van den Berg, *et al.* : A randomized trial of intraarterial treatment for acute ischemic stroke. *N. Engl. J. Med.*, 372 : 11-20, 2015
 - 5) Jeffrey L. Saver, Gregg C. Fonarow, Eric E. Smith, Mathew J. Reeves, *et al.* : Time to treatment with intravenous tissue plasminogen activator and outcome from acute ischemic stroke. *JAMA.*, 309(23) : 2480-2488, 2013
 - 6) Filipe B. Rodrigues, Joana B Neves, Daniel Caldeira, José M. Ferro, *et al.* : Endovascular treatment versus medical care alone for ischaemic stroke : systematic review and meta-analysis. *BMJ* : 353, 2016
 - 7) Martin Ebinger, Alexander Kunz, Matthias Wendt, Michal Rozanski, *et al.* : Effects of golden hour thrombolysis a prehospital acute neurological treatment and optimization of medical care in stroke (PHANTOM-S) substudy. *JAMA Neurol.*, 72(1) : 25-30, 2015

“Drip and Ship” Cases of Intravenous rt-PA Therapy Transported to Stroke Care Unit

Toshiyuki Nunomura^{1,2)}, Yasuhisa Kanematu³⁾, Kei Yamakami^{1,4)}, Kyoko Nishi^{1,3)}, Yuki Yamamoto⁴⁾, Nobuaki Yamamoto⁴⁾, Mai Azumi³⁾, Toru Nishiyama³⁾, Hiroshi Kagusa³⁾, Izumi Yamaguchi³⁾, Syotarou Yoshioka³⁾, Junichiro Satomi³⁾, and Shinji Nagahiro³⁾

¹⁾The Post-graduate Education Center, Tokushima University Hospital, Tokushima

²⁾Department of Stroke Care Unit, Tokushima University Hospital, Tokushima

³⁾Department of Neurosurgery, Institute of Health Biosciences, the University of Tokushima Graduate School, Tokushima

⁴⁾Department of Neurology, Institute of Health Biosciences, the University of Tokushima Graduate School, Tokushima

SUMMARY

Recently, “Drip and Ship” treatment conducted in collaboration of a hospital in remote area and an institution capable of emergency stroke treatment under guidance by a stroke specialist has been reported to be effective. “Drip and Ship” treatment refers to initiating intravenous recombinant tissue-type plasminogen activator (rt-PA) infusion at a remote hospital (Drip) and then transporting patients to an institution capable of multimodality management and endovascular treatment of stroke (Ship).

We report here a case analysis and examinations on treatment methods, prognosis, and some other parameters in 16 patients who were transported to the Stroke Care Unit (SCU) of the Tokushima University Hospital while undergoing “Drip and Ship” treatment between June 2013 and November 2015. Occluded vessels were recanalized by rt-PA administration in 5/12 patients (42%). For 6 cases in which recanalization was not achieved with rt-PA, endovascular treatment was performed, and recanalization was obtained in 3 patients (50%). There was a marked improvement (8.4 points on average) in NIHSS at the time of discharge compared to that before rt-PA administration. A representative case showed a 26-point improvement in NIHSS at the time of discharge compared to the pretreatment value.

The advantage of “Drip and Ship” treatment is two-fold: It allows for rt-PA treatment of acute ischemic stroke patients at remote-area institutions incapable of multimodality stroke management, and also makes it possible to add endovascular treatment for rt-PA-irresponsive cases in which recanalization of occluded vessels could not be achieved with rt-PA therapy.

The results suggest that the “Drip and Ship” treatment is a safe and effective means to eliminate regional disparities in intravenous rt-PA therapy and can make more contributions to the collaborative stroke care in the Tokushima prefecture in the future.

Key words : Drip and Ship, recombinant tissue-type plasminogen activator, endovascular therapy