

症例報告

乳癌頸椎転移による脊髄麻痺に対して迅速な集学的治療により QOL の改善が得られた1例

森本 雅美, 行重 佐和香, 池内 真由美, 中川 美砂子, 武知 浩和,
鳥羽 博明, 丹黒 章

徳島大学大学院胸部・内分泌・腫瘍外科

(平成30年4月4日受付) (平成30年5月23日受理)

左乳癌右大腿骨転移に対する放射線治療目的に入院した女性が、入院2日目に右上肢痛さらに右上肢運動障害を訴えた。脊髄麻痺を疑い脊椎MRIを施行したところ、第3頸椎椎体転移による頸髄の圧迫を指摘された。オンコロジック・エマージェンシー (Oncologic Emergency) と判断し整形外科医および放射線科医と協議した結果、頸椎に対して後方除圧術の方針となった。右大腿骨骨折に対しても大腿骨接合術が施行された。術直後からリハビリテーションを開始したところ、患者はスプーンでの食事が可能な状態まで日常生活動作 (ADL: activities of daily living) が回復した。術後に頸椎および右大腿骨骨幹部転移巣へ放射線治療を行った。脊髄麻痺を伴う脊椎骨転移に対しては、迅速に外科治療を施行することで QOL (quality of life) の劇的な改善が得られる可能性がある。

進行乳癌における遠隔転移先として骨は65-75%という最も頻度の高い臓器である¹⁾。脊椎椎体や脊髄周囲に浸潤した腫瘍により脊髄が圧迫されて発症する神経麻痺は、放置すれば不可逆的な運動麻痺に至るオンコロジック・エマージェンシーの病態であり、QOLの低下を回避するために迅速な対応が必要とされる。今回、われわれは乳癌頸椎転移により脊髄麻痺を発症した症例に対し、手術治療と放射線治療を施行することで劇的にQOLを改善せしめたのでこれを報告する。

症 例

患 者：60歳代，女性

主 訴：自壊した左乳房腫瘍，右大腿部痛

家族歴：子宮体癌（母）

既往歴：特記事項なし

現病歴：数年前から左乳房に腫瘍を自覚していたが放置していた。右大腿部痛のため紹介医を受診し貧血を指摘された。貧血の精査が必要である旨説明された際に、左乳房腫瘍を申し出た。貧血および右大腿部痛の原因として左乳癌が強く疑われたため精査加療目的に当科に紹介された。紹介医により濃厚赤血球を輸血され、貧血が改善した後の受診となった。

初診時所見：左乳房に出血と滲出液を伴う自壊した腫瘍を認め、悪臭を発していた。右大腿部全体にかけて強い疼痛を訴え歩行困難であった。

乳房腫瘍の針生検病理所見：Invasive ductal carcinoma, papillotubular carcinoma. Nuclear grade 3, comedo (-), EIC (-).

ER (Score 3b), PgR (Score 0), HER2 (0), Ki-67 (70%). 造影CT所見：左乳房に露出する不整形腫瘍を認め、大胸筋への浸潤を伴っていた。両側腋窩および右鎖骨上に累々と腫大し、一部は一塊となった転移リンパ節を認めた。両側肺には多数の小結節影を認めた。肝両葉には淡い低吸収域が少なくとも4つ見られた。右大腿骨骨幹部、右寛骨臼、右腸骨、左大腿骨転子に溶骨性変化と軟部影を認めた (図1)。

血液検査所見：

WBC 3300/μl, Hb 9.8 g/dl, PLT 227000/μl, ALP 281 U/l, 補正 Ca 値 9.6 mg/dl, BUN 15 mg/dl, Cre 0.60 mg/dl, CEA 3.5 ng/ml (< 5.0), CA15-3 250 U/ml (23以下)

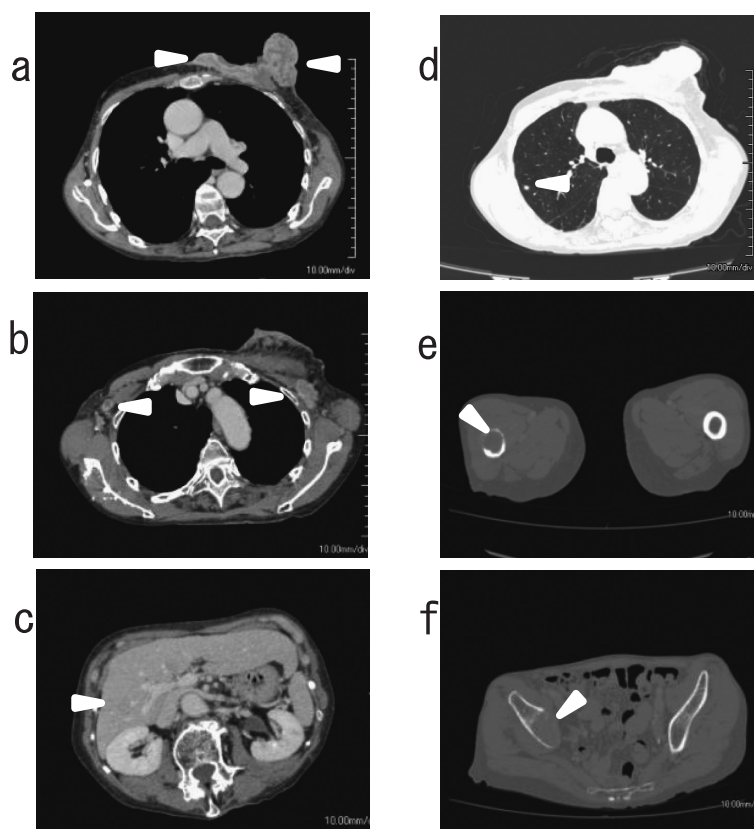


図1 造影CT
 a. 胸壁浸潤を伴う不整形腫瘍 (▲)
 b. 両腋窩の多発リンパ節腫大 (▲)
 c. 肝臓に淡い低吸収域 (▲)
 d. 両側肺に末梢側優位の小结節 (▲)
 e. 右大腿骨骨幹部の溶骨性変化 (▲)
 f. 右腸骨の溶骨性変化 (▲)

以上から、リンパ節、肺、肝、骨多発転移を伴う左進行乳癌と診断し、入院して、右大腿骨骨幹部への放射線治療および多発骨転移に対してゾレドロン酸を投与する方針とした。全身治療としては放射線治療による骨髄抑制のリスクを考慮して化学療法は控え、内分泌療法を選択した。

治療経過：

入院2日目に右上肢の疼痛が出現、翌日には右上肢の運動障害(右手指巧緻運動障害)が出現した(MMT: Trap 5 5, Delt 1 5, Bic 2⁺ 5, ECR 4 5, Tric 4 5)。椎体転移による頸髄圧迫を疑い脊椎MRIを施行したところ、第3頸椎転移による脊柱管狭窄を認めた(図2a, 2b)。頭部MRIでは脳転移は見られなかった。オンコロジッ

ク・エマージェンシーと判断し整形外科および放射線科医と協議した結果、頸椎に対して後方除圧術を緊急で施行する方針とした。さらに術前夜、自分で体位を変換した際に右大腿骨骨幹部骨折を発症し(図3)、頸椎椎弓切除術に加えて右大腿骨接合術を施行した。椎弓はほぼ腫瘍に置換されており柔らかく脆い組織であった。術直後に右上肢の疼痛は消失し、筋力の改善が得られた。創部経過良好で頸椎(37Gy)、右大腿骨骨幹部(45Gy)への放射線治療を開始した。また骨折リスクを回避する目的で、右骨盤骨および左大腿骨にもそれぞれ45Gy、30Gyの放射線療法を行った。入院中は潰瘍を伴う乳房腫瘍に対して、Mohs軟膏およびメトロニダゾールゲルを塗布した。術直後からリハビリテーションを開始し、患者は

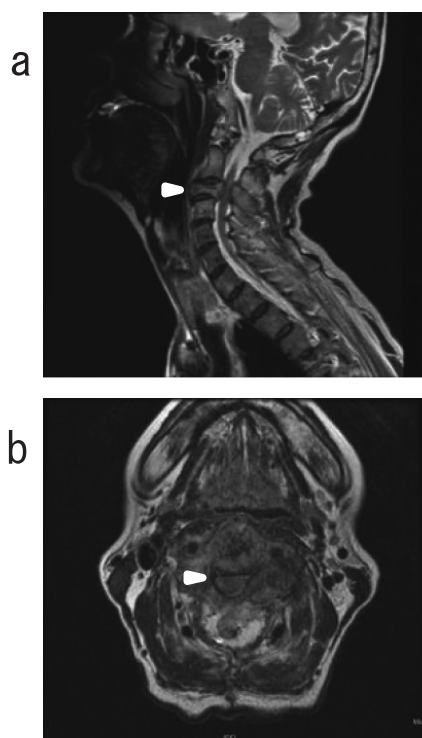


図2 頸椎単純MRI
a. T2強調画像 (矢状断)
b. T2強調画像 (水平断)

第3頸椎転移により脊髄は前方から圧迫され脊柱管の狭窄を認めた (▲)。

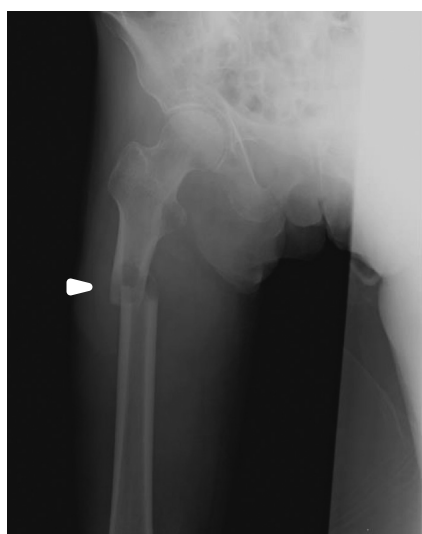


図3 右大腿骨レントゲン
右大腿骨骨幹部に病的骨折を認めた (▲)。

自らスプーンを用いて食事摂取を行い、杖歩行が可能な状態まで回復し、治療前と比べて劇的なQOLの改善が得られた。術後49日目に退院し、高齢者向け住宅に入居した。現在は集学的治療の奏効により外来化学療法導入が可能な状態となり、パクリタキセル+ベバシズマブ療法 (Day1, 15, 隔週投与) による加療を継続している。

考 察

乳癌の遠隔転移臓器では骨、肺、肝臓、脳の順に頻度が高く、骨転移の部位としては脊椎、骨盤骨、肋骨、頭蓋骨、上腕骨、大腿骨の順に高い頻度で認める¹⁾。骨転移患者は比較的前後が良好であるため、骨痛、病的骨折、神経麻痺、高カルシウム血症など骨病変に起因する症状のマネジメントによりQOLを維持することが重要である。脊椎転移による脊髄圧迫や癌浸潤により発症した神経麻痺が解除されないまま完全麻痺に至ると、著しくQOLが低下し、生命予後にも影響する。このようなオンコロジック・エマージェンシーに対しては迅速な判断と緊急対応が必要とされる²⁾。

骨転移に伴う脊髄麻痺は、乳癌初発骨転移症例の3%、乳癌再発症例の4%と報告されておりその発生頻度は高くない³⁾。転移性脊椎硬膜外腫瘍の発生部位は胸椎 (60%)、腰仙椎 (30%)、頸椎 (10%) の順に多く⁴⁾、脊髄麻痺の発生頻度は胸椎、腰椎、頸椎の順であり7:3:1の割合である^{3,5)}。脊髄圧迫の初発症状は疼痛、知覚鈍麻、軽度筋力低下であるが⁴⁾、次第に四肢の運動障害へと進行して不全麻痺をきたし、ついに完全麻痺に至る³⁾。頸椎は可動性が大きく不安定性で激しい疼痛を伴い、上位頸椎 (C3, 4) では横隔神経麻痺による呼吸不全も引き起こす⁶⁾。脊髄圧迫所見の診断には全脊椎MRIが必須であり、T1強調画像で低信号、T2強調画像で中～高信号を示す転移巣による脊髄腔および脊髄圧迫が明瞭にみられる^{6,7)}。BilskyらはMRIの体軸断面のT2強調画像所見を用いて脊髄圧迫の重症度をGrade0から3まで6段階に分類を行っている⁸⁾。自験例でも脊髄の圧迫を認め、くも膜下腔は確認できないため最重症のGrade3に分類された (図2b)。上位頸椎 (C3) 椎体への転移による脊髄圧迫症候群であり呼吸不全に至るリスクも懸念され緊急な対応を要した。

脊髄圧迫症候群は病状が進行した状況で合併してくることが多いため、治療方針決定には予後の推定が重要である。脊髄圧迫症候群の予後不良因子として、[1] 原発

腫瘍が肺癌, [2] 多発脊椎転移, [3] 骨以外の臓器転移を有する, [4] 歩行不能, [5] 重症の筋力低下 (Frankel A/B), [6] 放射線照射後の再発, が挙げられている。徳橋らは全身状態, 脊椎以外の骨転移数, 脊椎転移数, 原発巣の種類, 主要臓器転移の有無, 麻痺の状態 (Frankel 分類) の6項目を点数化した Tokuhashi Score を考案し, 合計スコア8点以下, 9-11点, 12点以上の予後をそれぞれ6ヵ月未満, 6ヵ月-1年未満, 1年以上と推定している⁹⁾。

脊髄圧迫症候群と診断されると圧迫部位の浮腫の軽減と鎮痛を目的とした対症療法が即刻開始される^{10,11)}。そして運動麻痺に至る前に脊髄圧迫を解除する治療を急ぐ必要がある。しかし, 脊髄麻痺を呈している場合, 放射線治療と手術治療のどちらを優先するかについては, 未だ十分なエビデンスが蓄積されておらず議論の余地が残されている。神経症状を呈した脊椎転移に対するランダム化比較試験¹²⁾やシステマティック・レビュー¹³⁾で, 放射線治療単独よりも外科的切除に術後照射を併用した方が有意に良好な成績を得たと報告があり, 手術併用の適応条件として, [1] (対) 麻痺発症から48時間以内であること, [2] 責任病変が1か所のみである (脊髄圧迫をきたしていない脊椎転移有無は問わない) こと, [3] 手術可能な全身状態であること, [4] 3ヵ月以上の生命予後が期待できることとされている¹²⁾。一方, Readら¹⁴⁾のメタ解析では手術併用と放射線治療単独例の成績は同等であり, ランダム化比較試験の必要性を述べている。

本症例は, 脊髄圧迫症候群の予後不良因子6項目のうち, 骨以外の臓器転移を有する, 重症の筋力低下 (Frankel A/B), の2項目を満たしていた。手術適格条件については, [1] 麻痺発症から48時間以内, [2] 脊髄圧迫症状の責任病変は1か所のみ, [3] 心肺機能について耐術能に問題はなかったが, [4] Tokuhashi Score 8点であり, 予後は6ヵ月未満と予測された⁹⁾。

報告によると脊髄麻痺に対する手術による麻痺の改善率は46.7-59%^{15,16)}であるが, 麻痺が改善して通院可能となれば, 患者のQOL上, 大きな意義がある⁶⁾。本患者は無治療のホルモン感受性進行乳癌患者であり, 奏効が期待できる多数の治療選択肢があることから外科的治療によりADLの改善が得られれば, 生命予後の延長が期待できると考えられた。骨転移巣への外科治療と放射線治療を併用した結果, ADLが回復し術前と比べ明らかなQOLの改善が得られた。

脊髄圧迫による脊髄麻痺症状では, 整形外科医, 放射

線治療医と迅速かつ密な連携をとり, 適切な集学的治療を施すことが重要である¹⁷⁾。

文 献

- 1) Coleman, R.E.: Skeletal complications of malignancy. *Cancer*, 80: 1588-1594, 1997
- 2) 城戸顕, 岩田栄一郎, 重松英樹, 森本安彦 他: 転移性脊椎腫瘍の治療開始の適切なタイミング. *関節外科*, 35: 65-73, 2016
- 3) Hill, M.E., Richards, M.A., Gregory, W.M., Smith, P., *et al.*: Spinal cord compression in breast cancer: a review of 70 cases. *Br. J. Cancer*, 68(5): 969-973, 1993
- 4) Sciff, D.: Spinal cord compression. *Neur. Clin.*, 21(1): 67-86, 2008
- 5) Oka, H., Kondoh, T., Seichi, A., Hozumi, T., *et al.*: Incidence and prognostic factors of Japanese breast cancer patients with bone metastasis. *J. Orthop. Sci.*, 11: 13-19, 2006
- 6) 園尾博司, 吉川啓一: 乳癌骨転移例における高カルシウム血症・脊髄麻痺の対策. *乳癌の臨床*, 12: 429-439, 1997
- 7) 成田善孝, 渋井壮一郎: オンコロジーエマージェンシーへの対応 脳神経脊髄症状に対する緊急処置. *癌と化学療法*, 35: 2301-2305, 2008
- 8) Bilsky, M.H., Laufer, I., Fournier, D.R., Groff, M., *et al.*: Reliability analysis of the epidural spinal cord compression scale. *J. Neurosurg. Spine*, 13(3): 324-328, 2010
- 9) 徳橋泰明, 松崎浩巳, 根本泰寛, 深野一郎 他: 脊椎転移癌に対する治療法の選択 脊椎転移癌に対する術式選択とその治療成績—術前予後判定点数による治療戦略—. *臨整外*, 38: 739-745, 2003
- 10) Loblaw, D.A., Perry, J., Chambers, A., Laperriere, N. J.: Systematic Review of the Diagnosis and Management of Malignant Extradural Spinal Cord Compression: The Cancer Care Ontario Practice Guidelines Initiative's Neuro-Oncology Disease Site group. *J. Clin. Oncol.*, 23: 12028-2037, 2005
- 11) Sorensen, P.S., Helweg-Larsen, S., Mouridsen, H., Hansen, H.H.: Effect of High-dose Dexamethasone in Carcinomatous Metastatic Spinal Cord Compression Treated with Radiotherapy: Randomised Trial.

- Eur. J. Cancer, 30A : 22-27, 1994
- 12) Patchell, R.A., Tibbs, P.A., Regin, W.F., Payne, R., *et al.* : Direct decompressive surgical resection in the treatment of spinal cord compression caused by metastatic cancer: a randomized trial. *Lancet*, 366 : 643-648, 2005
 - 13) Kim, J.M., Losina, E., Bono, C.M., Schoenfeld, A.J., *et al.* : Clinical Outcome of Metastatic Spinal Cord Compression Treated with Surgical Exision±Radiation Versus Radiation Therapy Alone: A Systematic Review of Literature. *Spine (Phila Pa 1976)*, 37 : 78-84, 2012
 - 14) Redes, D., Huttenlocher, S., Dunst, J., Bajrovic, A., *et al.* : Matched pair analysis comparing surgery followed by radiotherapy and radiotherapy alone for metastatic spinal cord compression. *J. Clin. Oncol.*, 28 : 3597-3604, 2010
 - 15) 大川淳, 山浦伊姿吉: 転移性脊椎腫瘍に対する手術的治療. *脊椎脊髄*, 3 : 3017-313, 1990
 - 16) 川井章, 杉原進介, 浜田全紀: 脊椎転移癌の手術的治療. *骨転移*, 10 : 41-47, 1994
 - 17) 山崎希恵子, 深田一平, 荒木和浩, 佐々木享 他: 症例から学ぶ乳癌胸椎転移による脊髄圧迫の包括的治療戦略. *乳癌の臨床*, 29 : 413-419, 2014

A case of advanced breast cancer with spinal palsy due to cervical bone metastasis who was improved a quality of life by emergent multidisciplinary oncological salvage

Masami Morimoto, Sawaka Yukishige, Mayumi Ikeuchi, Misako Nakagawa, Hirokazu Takechi, Hiroaki Toba, and Akira Tangoku

Department of Thoracic, Endocrine surgery and Oncology, Institute of Health Bioscience, the University of Tokushima Graduate School, Tokushima, Japan

SUMMARY

A 60s female complained of right thigh pain caused by bone metastasis from advanced breast cancer. She was introduced to our ward for systemic therapy with palliative radiation to painful osteolytic lesion in the right femur. She suddenly complained of serious pain and motility disturbance in the right upper-extremity two days after her admission. Magnetic resonance imaging (MRI) suggested bone metastasis in the 3rd cervical vertebra which compressed spinal cord. We discussed about an optimal treatment with the orthopedic surgeon and the radiation therapeutic physician, and laminectomy was scheduled promptly. She also had a right femur fracture a day before her planed laminectomy, so she underwent osteosynthesis of the femur together with laminectomy of the cervical vertebra. She also received the irradiation to the 3rd cervical vertebra and the shaft of right femur. She became able to eat with a spoon by herself and her activity of daily living (ADL) have fully recovered by daily rehabilitation. She is receiving chemotherapy in our out-patient clinic now. We recognized that an emergent oncological treatment for the spinal decompression by the bone metastasis could improve the patients' quality of life (QOL) to avoid the permanent paralysis and also their prognoses.

Key words : spinal decompression, breast cancer, bone metastasis