現代産婦人科　Vol.59 No.2，2010 年，pp.221-224

外陰の papillary hidradenoma の１例

吉田加奈子・七條あつ子・阿部　彰子・海老沢桂子・加藤　剛志・古本　博孝・苛原　　稔

徳島大学　産科婦人科

Papillary hidradenoma of the vulva : A case report

Kanako Yoshida・Atsuko Hitijou・Akiko Abe・Keiko Ebisawa
Takeshi Kato・Hiroyuki Furumoto・Minoru Irahara

Department of Obstetrics and Gynecology, The University of Tokushima Graduate School

外陰部に発生する比較的まれなpapillary hidradenoma（乳頭状汗腺腫）の１例について報告する。症例は73歳の女性で小陰唇外側に胡桃大の皮膚腫瘤を認め，腫瘤摘出術を施行した。腫瘤内部には充実分を伴っており，組織学的には乳頭状増殖を示す腺構造で構成され，その腺腔は２層に重層した立方上皮で囲まれていた。上皮細胞の核異型は軽度であり，周囲組織への浸潤も認めず，papillary hidradenomaと診断された。しかし肉眼的所見および組織学的所見より腺癌と誤認される可能性があり，診断には注意が必要である。

Papillary hidradenoma is rare, benign, cystic, papillary apocrine gland tumor that occurs almost exclusively in women in the skin of the anogenital region. We report a case of a 73-year-old woman who presented with a progressively enlarging perianal nodule. The nodule appeared as walnut-sized skin tumor on the outside of the labium minus pudendi, and local excision was performed. Macroscopically, the inside portion of the tumor appeared solid. Microscopically, this region consisted of papillary adenomatous structures whose lumina were lined by 2 layers of cuboidal epithelial cells. Nuclear atypia and mitotic figures of these epithelial cells were rare and noninvasive. However, cells with this appearance may be mistaken for adenocarcinoma by both macroscopic and histologic views, and attention is necessary for an accurate diagnosis.

キーワード：外陰，乳頭状汗腺腫
Key words：Vulva, Papillary hiradenoma

緒　　言

papillary hidradenoma（乳頭状汗腺腫）は，主として性成熟期女性の外陰部に発生する比較的稀な良性腫瘍である。多くは径２cm以下の小さい腫瘤であるが，組織学的所見より腺癌と誤認されやすく，診断には注意が必要といわれている。今回，次第に増大する外陰部腫瘤を呈した本腫瘍の一例を経験したので報告する。

症　　例

患者：73歳，１経妊１経産
主訴：外陰腫瘤
既往歴：統合失調症，高血圧にて内服加療中
現病歴：７年前に近医婦人科にて右外陰部に小指大の腫瘤を指摘されたが，自覚症状がないため放置していた。１年前より腫瘤の増大を自覚したため近医産婦人科を受診し，胡桃大の外陰部腫瘤を指摘され，精査加療目的で当院を紹介され初診した。
初診時所見：内診上，子宮および付属器に異常所見を認めず。外陰部（図１），右小陰唇外側に暗紫色の表面平滑な胡桃大の腫瘤を認めた。触診上周囲組織との境界は明瞭で，両側鼠径部リンパ節腫大も認めなかった。
検査所見：骨盤MRI（図２,３）では，外陰部正中左側

図１　右小陰唇外側に胡桃大の腫瘤を認める

に３cm大の境界明瞭な腫瘤を認め，内部はＴ１/Ｔ２強調画像にて高信号を呈し，脂肪抑制にて信号低下がなく，出血性もしくは粘稠な内容の嚢胞が示唆された。嚢胞内の右壁には乳頭状の構造がみられ，造影サブトラクション画像では造影効果があるようにみえ，腫瘍性病変が疑われた。

治療：腫瘤の健常部分を約１cm付けて，腫瘍を摘出した。

肉眼的所見（図４）：摘出した腫瘤の大きさは，３×３cm大であり，周囲組織とは境界明瞭であった。腫瘤内は褐色の液体で満たされており，腫瘤内部には乳頭状の突出部分を認めた。

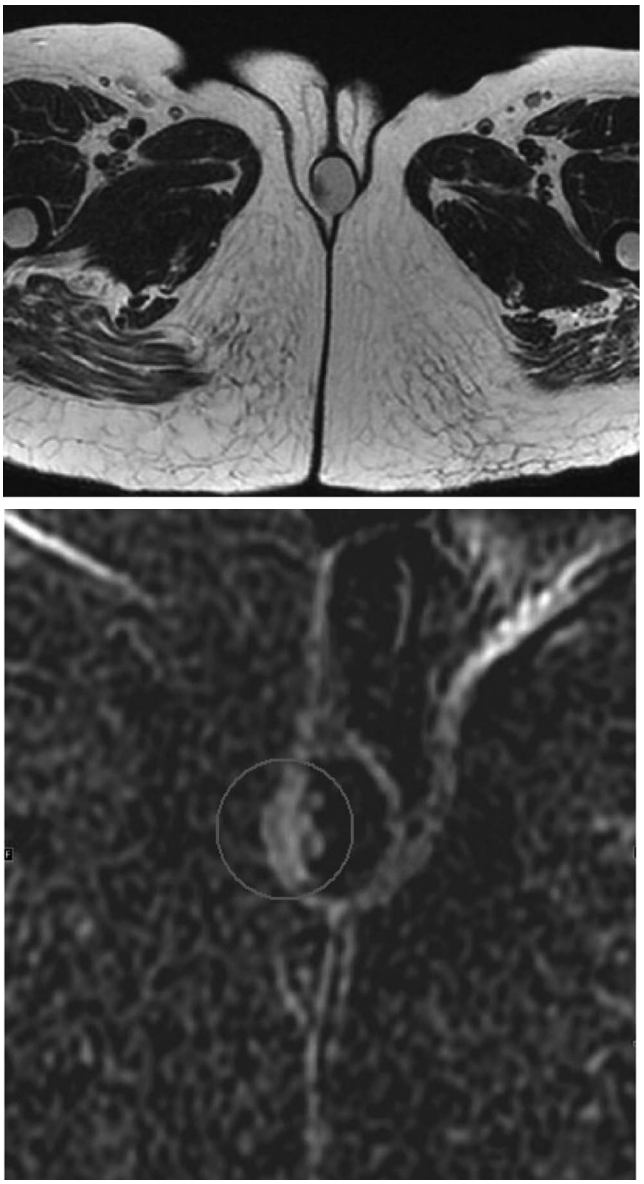

図２，３　外陰部正中右側に 3cm 大の境界明瞭な腫瘤を認める。内部は T2 強調画像にて高信号を呈し，嚢胞の右壁には乳頭状の構造がみられ，造影サブトラクション画像では造影効果があるようにみえる

病理組織学的所見（図５,６,７）：腫瘤は表皮直下の真皮内に存在し，組織学的には複雑に配列された腺構造を呈していた。皮下組織との境界は明瞭で浸潤は認められず，また内部に出血巣や壊死巣は認めなかった。病変部は円柱上皮と基底側の細胞との２層性を示す上皮が乳頭状，腺管状に増殖しているが，基底膜は保たれていた。クロマチンの増量はなく，核小体は１，２個有し，mitosisはほとんどなく核の大小不同も乏しかった。腺腔側の上皮には断頭分泌像（decapitation）がみられ，また分泌物と考えられるエオジン好性の物質が貯留している腺腔も認められた。以上の所見より外陰に発生する良性腫瘍であるpapillary hidradenomaと考えられた。

考　　察

papillary hidradenomaは，外陰に発生する比較的稀な良性腫瘍であり，組織発生については汗腺あるいはその原基から生じ，そのほとんどはアポクリン汗腺由



図４　腫瘤内部には乳頭状の突出部分を認めた

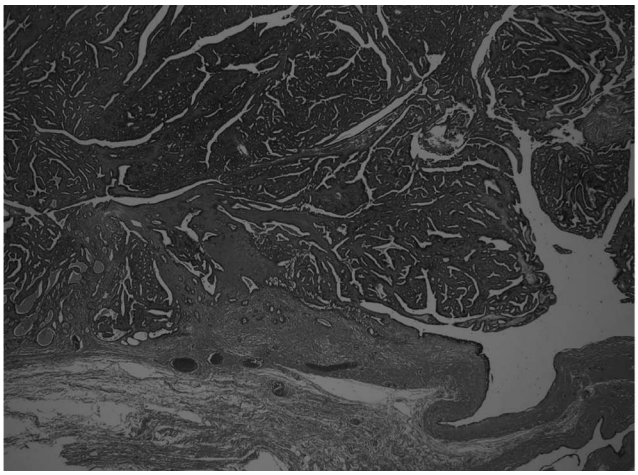

図５　腫瘤は表皮直下の真皮内に存在し，組織学的には複雑に配列された腺構造を呈している。HE 染色，× 5

来とされている[1),2)]。30歳から60歳の女性に多くみられ，通常，大陰唇，小陰唇外側，陰唇間溝，あるいは肛門周囲に発生する。大きさは通常２cmまでとされており，１cm程度のものが最も多いが，４cmの症例も報告されている[3)]。腫瘤は，本症例のように皮下に嚢胞状に発育することが多いが，表面に潰瘍を形成することもある。ほとんどは無症状であり，何らかの理由で婦人科を受診した際に腫瘤を指摘されることが多い。潰瘍を形成した場合には，掻痒感，疼痛，出血や分泌物などの症状があらわれることがある。

腫瘤の多くは球形～卵形で，周囲組織との境界は明瞭である。組織学的には汗腺上皮に類似した単層または２～３層の立方上皮で構成された乳頭状～腺管條の腺腫様増殖が主体である。上皮細胞はエオジン好性の均一な細胞質を有し，腺腔側に向かって細胞質の一部が滴状に突出する像が特徴的である。また，腺上皮と基底膜との間に小立方状～扁平な形の筋上皮細胞がみられることがある。

細胞診については，Schrammによれば擦過細胞診で３種類の細胞が認められている[4)]。第一はシート状配列を示す立方状～円柱状細胞で，クロマチンは細顆粒状で小さい核小体を有している。このような形態の細胞が最も多くみられ，腺管および腺房を被覆している細胞由来であるとされている。第二は孤立性あるいは小集団で出現する，核は大型，クロマチンは粗顆粒状均等分布，豊富で明るい細胞質などの特徴をもつアポクリン化生由来の細胞である。第三は濃縮核をもつ小型の立方状細胞で，筋上皮細胞由来であるとされている。本邦の細胞診の報告によると，シート状または軽度重積性配列を示す腺上皮細胞が主体であり，アポクリン化生由来の細胞や筋上皮細胞を識別することは困難であったとしている[5),6)]。細胞診のみでpapillary hidradenomaと診断することは困難であるが，良性の腺腫様増殖と想定することができ，腺癌との鑑別の補助となると述べている。しかし本症例のように嚢胞内に腫瘍が存在する場合には十分な細胞採取ができず，細胞診による診断は困難である。

Papillary hidradenomaは比較的稀であり，典型的な臨床所見がないことから他の外陰の悪性腫瘍と鑑別することは困難である。また本腫瘍内に腺癌が発生した症例も報告されており[7)]，腫瘤の完全な摘出と組織学的診断が必要である。

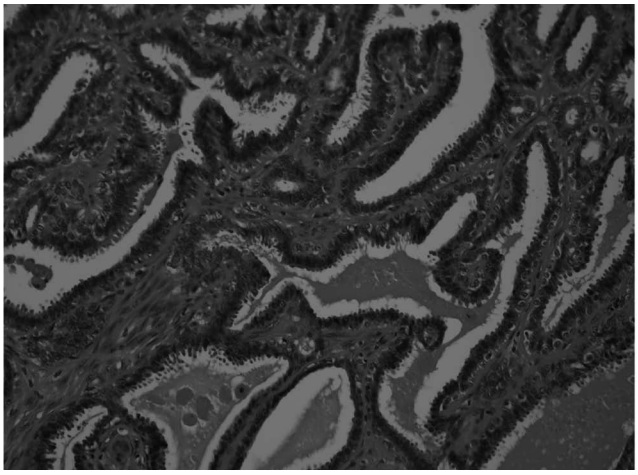

図６　病変部は円柱上皮と基底側の細胞との２層性を示す上皮が乳頭状，腺管状に増殖しているが，基底膜は保たれている。腺腔側の上皮には断頭分泌像（decapitation）がみられ，また分泌物と考えられるエオジン好性の物質が貯留している腺腔も認められる。HE 染色，×10

文　献

１）McDonald, J.R.: Apocrine sweet gland carcinoma of the vulva. Am. J. Clinipathol. 1941, 11 : 890-897

２）Meeker, J,H., Neubecker, R.D., Helwig, E.B.: Hydradenoma papiliferum. Am. J. Clinipathol. 1962, 37 : 182-195.

３）Handa Y, Yamanaka N, Inagaki H, Tomita Y.: Large ulcerated. Perianal Hidradenoma papilliferum in a young femal. Dermatol Surg. 2003, 29 : 790-792.

４）Schramm,G.: Diagnosis of a papillary hidradenoma of the vulva by simultaneous cytology and colposcopy. Acta Cytol. 1979, 23 : 57-60.

５）本間　滋，田中耕平，岡田　久・他：外陰に発生したpapillary hidradenomaの１例. 日本臨床細胞学会雑誌. 1983, 22 : 250-254.

６）麦倉　裕，工藤隆一，久田孝司・他：外陰の乳頭状汗腺腫（papillary hidradenoma）の１症例. 日本臨床細胞学会雑誌. 1990, 29 : 429-433.

７）Nidal A.O., Ahlam A.A., Danny M.G. : Adenocarcinoma

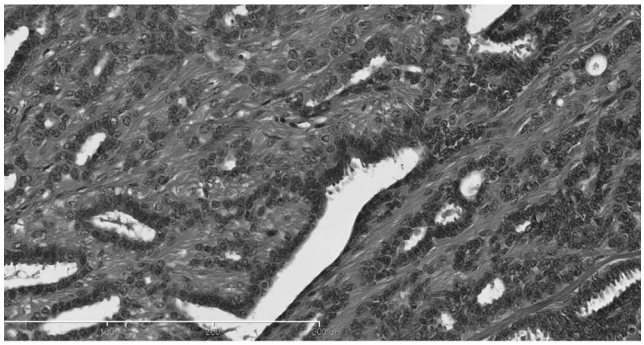

図７　クロマチンの増量はなく，核小体は１，２個有し，核分裂像はほとんどなく核の大小不同も乏しい。HE 染色，×20

in situ arising in a tubulopapillary apocrine hidradenoma of the peri-anal region. Eur J Dermatol. 2006,16 : 576-578.

【連絡先】
吉田加奈子
徳島大学産科婦人科
〒770－8503 徳島市蔵本町 3-18-15
電話：088-633-7177　FAX：088-631-2630
E-mail：mima@clin.med.tokushima-u.ac.jp